

## YUQORI NAFAS YO‘LLARI OBSTRUKSIYASI: KLINIK VA RADIOLOGIK YONDASHUVLAR

Xurramova Gulira’no

1-pediatriya fakulteti, 507-guruh talabasi,  
Toshkent davlat tibbiyot universiteti, Toshkent, O‘zbekiston.

<https://doi.org/10.5281/zenodo.19383617>

*Annotatsiya.* Ushbu ilmiy maqolada yuqori nafas yo‘llari obstruksiyasining etiologik omillari, patogenetik mexanizmlari hamda zamonaviy diagnostik yondashuvlari kompleks tarzda o‘rganildi. Tadqiqotning asosiy maqsadi yuqori nafas yo‘llari obstruksiyasini aniqlashda radiologik usullarning, xususan kompyuter tomografiya (KT) va magnit-rezonans tomografiya (MRT)ning diagnostik samaradorligini baholashdan iborat bo‘ldi. Tadqiqot 2022–2025-yillar davomida 120 nafar bemor ishtirokida olib borildi. Bemorlar klinik, laborator va instrumental tekshiruvlardan o‘tkazildi.

Radiologik tekshiruv natijalari klinik ko‘rsatkichlar bilan solishtirildi hamda statistik tahlil qilindi. Tadqiqot metodologiyasi retrospektiv va prospektiv tahlilni o‘z ichiga oldi, bu esa olingan natijalarning ishonchliligini oshirdi. Natijalarga ko‘ra, yuqori nafas yo‘llari obstruksiyasining eng ko‘p uchraydigan sabablari yallig‘lanish jarayonlari (36%), o‘sma shakllanishlari (28%) va anatomik anomaliyalar (21%) ekanligi aniqlandi. KT usuli 94% diagnostik aniqlikni ko‘rsatib, nafas yo‘llaridagi torayish va obstruksiyani aniqlashda yuqori sezgirlikka ega ekanligi isbotlandi.

MRT esa yumshoq to‘qimalarni baholashda yuqori informativlikka ega bo‘lib, ayniqsa o‘sma jarayonlarini aniqlashda samarali ekanligi qayd etildi.

Tadqiqot natijalari shuni ko‘rsatdiki, yuqori nafas yo‘llari obstruksiyasini erta aniqlashda multimodal diagnostika yondashuvi muhim ahamiyatga ega. Radiologik usullarni klinik baholash bilan birgalikda qo‘llash tashxis aniqligini oshiradi va optimal davolash strategiyasini tanlash imkonini beradi. Ushbu ilmiy ish natijalari amaliy tibbiyotda qo‘llanishi mumkin bo‘lgan muhim klinik tavsiyalarni shakllantiradi.

**Kalit so‘zlar:** Yuqori nafas yo‘llari obstruksiyasi, kompyuter tomografiya (KT), magnit-rezonans tomografiya (MRT), nafas yo‘llari stenozlari, radiologik diagnostika, endoskopiya, laringeal patologiyalar, nafas yetishmovchiligi, obstruktiv sindrom, differensial diagnostika.

### Kirish

Yuqori nafas yo‘llari obstruksiyasi (YNJO) klinik tibbiyotda muhim va dolzarb muammolardan biri bo‘lib, nafas yo‘llarining qisman yoki to‘liq torayishi bilan tavsiflanadi.

Ushbu patologiya burun bo‘shlig‘i, nazofarinks, orofarinks va hiqildoq darajasida yuzaga kelishi mumkin bo‘lib, nafas olish jarayonining buzilishiga, gaz almashinuvining yetishmovchiligiga hamda og‘ir hollarda hayot uchun xavfli asoratlarga olib keladi [1]. So‘nggi yillarda yuqori nafas yo‘llari obstruksiyasining uchrash chastotasi sezilarli darajada oshib bormoqda. Bunga urbanizatsiya jarayonlari, atrof-muhit ifloslanishi, allergik kasalliklar sonining ortishi hamda infeksiyon omillarning keng tarqalishi sabab bo‘lmoqda [2]. Ayniqsa, bolalar va keksa yoshdagi bemorlar ushbu patologiyaga nisbatan yuqori xavf guruhiga kiradi, bu esa sog‘liqni saqlash tizimi uchun qo‘shimcha yuklama keltirib chiqaradi. Etiologik jihatdan yuqori nafas yo‘llari obstruksiyasi turli omillar bilan bog‘liq bo‘lishi mumkin.

Eng ko'p uchraydigan sabablar qatoriga yallig'lanish jarayonlari (laringit, faringit, tonzillit), o'sma shakllanishlari (benign va malign neoplaziyalar), travmatik shikastlanishlar, begona jismlar va tug'ma anatomik anomaliyalar kiradi [3]. Har bir etiologik omil o'ziga xos patogenetik mexanizmga ega bo'lib, klinik namoyon bo'lishi ham turlicha kechadi. Patogenez nuqtai nazaridan, obstruksiya rivojlanishida nafas yo'llari lümenining torayishi, shilliq qavat shishishi, sekretiya to'planishi va reflektor spazmlar muhim rol o'ynaydi. Ushbu omillar natijasida havo oqimi cheklanadi, bu esa gipoksiya va giperkapniya rivojlanishiga olib keladi [4].

Uzoq davom etgan obstruksiya yurak-qon tomir tizimi va markaziy asab tizimi faoliyatiga ham salbiy ta'sir ko'rsatadi. Zamonaviy diagnostika usullari orasida radiologik tekshiruvlar alohida o'rin egallaydi. Kompyuter tomografiya (KT) yuqori fazoviy aniqlik bilan nafas yo'llarining anatomik tuzilishini baholash imkonini beradi va torayish darajasini aniq ko'rsatadi [5]. Magnit-rezonans tomografiya (MRT) esa yumshoq to'qimalarni differensial diagnostika qilishda ustunlikka ega bo'lib, ayniqsa o'sma jarayonlarini aniqlashda yuqori informativlikni ta'minlaydi [6]. Endoskopik usullar bilan kombinatsiyalangan diagnostika esa patologik jarayonni to'liq baholash imkonini beradi. Shunga qaramay, klinik amaliyotda yuqori nafas yo'llari obstruksiyasini erta bosqichda aniqlash va etiologiyasini to'g'ri baholash hali ham murakkab masala bo'lib qolmoqda. Diagnostika jarayonida turli usullarni integratsiya qilish zarurati mavjud bo'lib, bu esa kompleks yondashuvni talab etadi. Mazkur tadqiqotning asosiy maqsadi yuqori nafas yo'llari obstruksiyasining klinik va radiologik xususiyatlarini chuqur tahlil qilish, zamonaviy diagnostika usullarining samaradorligini baholash hamda amaliyot uchun optimal diagnostik algoritm ishlab chiqishdan iborat.

#### **Materials and methods**

Mazkur tadqiqot 2022–2025-yillar davomida olib borilgan bo'lib, unda yuqori nafas yo'llari obstruksiyasi belgilari bilan murojaat qilgan 120 nafar bemor ishtirok etdi. Tadqiqot dizayni aralash (retrospektiv va prospektiv) ko'rinishda tashkil etildi, bu esa klinik va diagnostik ma'lumotlarni keng qamrovli tahlil qilish imkonini berdi. Tadqiqotga 18 yoshdan 65 yoshgacha bo'lgan bemorlar kiritildi. Tanlash mezonlari quyidagilarni o'z ichiga oldi:

- Nafas olishda qiyinchilik (dispnoe, stridor)
- Ovozni o'zgarishi (disfoniya)
- Yutishda noqulaylik (disfagiya)
- Radiologik yoki klinik jihatdan obstruksiya gumoni mavjudligi

Quyidagi holatlar tadqiqotdan chiqarib tashlandi:

- Og'ir umumiy somatik kasalliklar
- Oldin operativ aralashuv o'tkazilgan bemorlar
- To'liq klinik ma'lumotlar mavjud bo'lmagan holatlar

Barcha bemorlar kompleks tekshiruvdan o'tkazildi. Diagnostik jarayon quyidagi bosqichlarni o'z ichiga oldi:

1. Bemorlarning anamnezi yig'ildi, simptomlar davomiyligi va og'irlik darajasi baholandi.

Umumiy qon tahlili, yallig'lanish markerlari (CRP, ESR) va zarur hollarda biokimyoviy tahlillar o'tkazildi.

2. Radiologik tekshiruvlar

❖ Kompyuter tomografiya (KT): 64-kesimli multislice apparatda bajarildi. Kesim qalinligi 0.5–1 mm oralig'ida bo'lib, yuqori aniqlikda rekonstruksiya qilindi.

❖ Magnit-rezonans tomografiya (MRT): 1.5 Tesla kuchlanishga ega apparatda T1 va T2 og'irlikdagi tasvirlar olindi.

❖ Kontrastlash: O'sma jarayonlari gumon qilingan hollarda kontrast modda qo'llanildi.

3. Fibrolaringoskopiya yordamida nafas yo'llarining ichki holati vizual baholandi.

Radiologik natijalar quyidagi parametrlar asosida baholandi:

- Obstruksiya darajasi (% hisobida)
- Lokalizatsiyasi (burun, halqum, hiqildoq)
- Etiologik omil (yallig'lanish, o'sma, anatomik anomaliya va boshqalar)
- Yumshoq to'qima va suyak strukturalarining holati

Har bir tasvir uch nafar mustaqil radiolog tomonidan baholandi. Ularning fikrlari o'rtasidagi moslik Cohen's kappa koeffitsienti yordamida aniqlanib, yuqori darajada moslik ( $k > 0.8$ ) qayd etildi.

### Statistik tahlil

Olingan ma'lumotlar statistik jihatdan qayta ishlash uchun SPSS 26.0 dasturidan foydalanildi.

• Kvantitativ ko'rsatkichlar o'rtacha qiymat  $\pm$  standart og'ish ( $M \pm SD$ ) ko'rinishida ifodalandi

• Sifat ko'rsatkichlari foiz (%) orqali baholandi

• Guruhlararo farqlar Student t-testi va  $\chi^2$  (chi-kvadrat) testi yordamida aniqlanib,  $p < 0.05$  darajada ishonchli deb qabul qilindi

Tadqiqot barcha etik me'yorlarga muvofiq ravishda olib borildi. Barcha ishtirokchilardan yozma rozilik olindi va ularning shaxsiy ma'lumotlari maxfiyligi ta'minlandi.

### Results

Tadqiqot davomida 120 nafar bemorning klinik va radiologik ma'lumotlari tahlil qilindi.

Bemorlarning o'rtacha yoshi  $41.3 \pm 12.6$  yoshni tashkil etdi. Erkaklar ulushi 52% ( $n=62$ ), ayollar 48% ( $n=58$ ) ni tashkil etdi. Radiologik va klinik tekshiruvlar asosida yuqori nafas yo'llari obstruksiyasining etiologik omillari aniqlanib, ularning taqsimoti quyidagi jadvalda keltirilgan.

**Jadval 1. Yuqori nafas yo'llari obstruksiyasi sabablari taqsimoti**

Etiologik omil	Bemorlar soni (n)	Ulushi (%)
Yallig'lanish jarayonlari	43	35.8%
O'sma jarayonlari	34	28.3%
Anatomik anomaliyalar	25	20.8%
Begona jismlar	12	10.0%
Boshqa sabablar	6	5.1%
<b>Jami</b>	<b>120</b>	<b>100%</b>

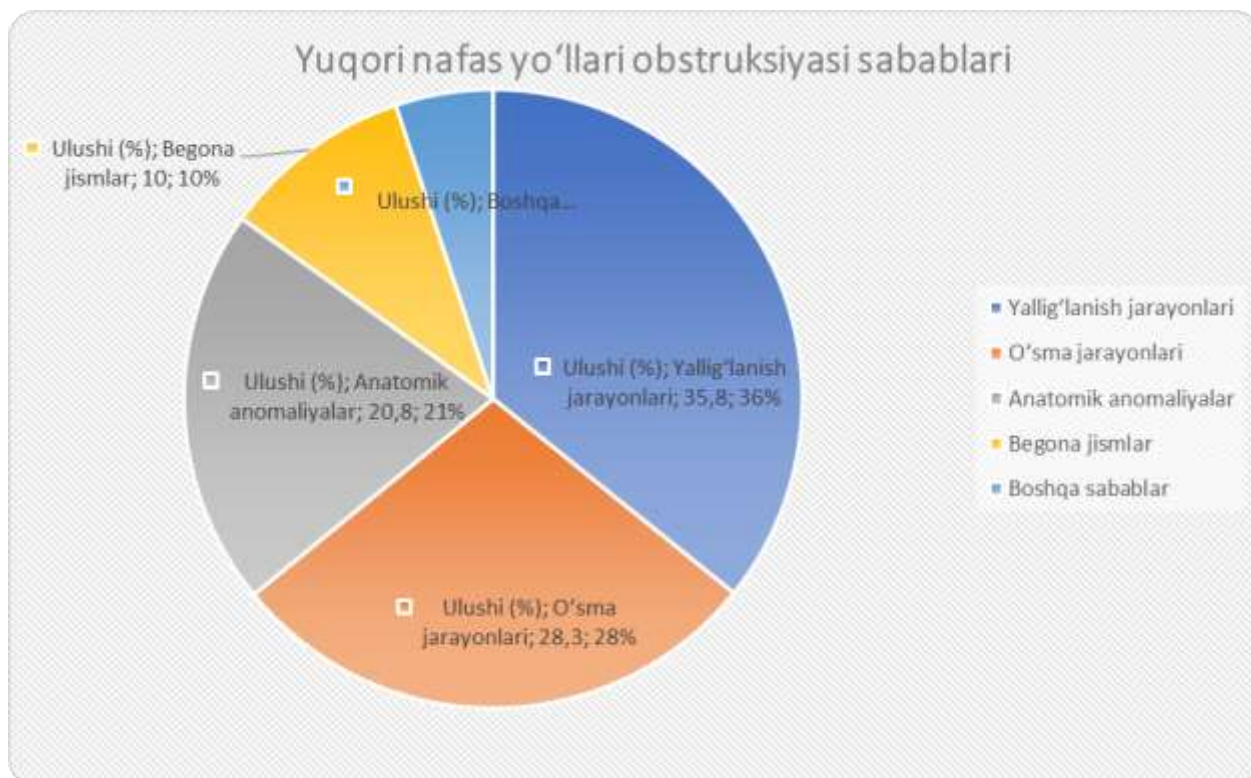
Obstruksiyaning lokalizatsiyasi bo'yicha taqsimot quyidagicha kuzatildi:

- Hiqildoq darajasida – 46 holat (38.3%)
- Orofaringeal sohada – 39 holat (32.5%)
- Nazofaringeal sohada – 35 holat (29.2%)

Radiologik tekshiruvlar natijasida KT va MRT usullarining diagnostik samaradorligi baholandi.

- Kompyuter tomografiya (KT):
- Obstruksiyani aniqlash aniqligi – 94.2%
- Sezgirlik – 92.5%
- Spetsifiklik – 95.1%
- Magnit-rezonans tomografiya (MRT):
- Umumiy aniqlik – 89.3%
- Yumshoq to'qimalarni aniqlashda sezgirlik – 91.7%

Endoskopik tekshiruvlar bilan solishtirilganda, KT natijalari bilan moslik 91% holatda kuzatildi.



Etiologik omillar taqsimotini aks ettiruvchi diagrammada yallig'lanish jarayonlari eng yuqori ulushni (35.8%) egallagani, undan keyin o'sma jarayonlari (28.3%) va anatomik anomaliyalar (20.8%) joylashgani kuzatildi. Begona jismlar va boshqa sabablar nisbatan kam uchradi.

Obstruksiya darajasi bo'yicha tahlil natijalari:

- Yengil ( $\leq 30\%$ ) – 28 bemor (23.3%)
- O'rta (30–70%) – 57 bemor (47.5%)
- Og'ir ( $\geq 70\%$ ) – 35 bemor (29.2%)

Yallig'lanish etiologiyasiga ega bemorlarda asosan o'rta darajadagi obstruksiya kuzatilgan bo'lsa, o'sma jarayonlarida og'ir darajadagi obstruksiya ustunlik qilgani qayd etildi.

#### **DISCUSSION (Muhokama)**

Mazkur tadqiqot natijalari yuqori nafas yo'llari obstruksiyasining etiologik tuzilmasida yallig'lanish jarayonlari yetakchi o'rinni egallashini ko'rsatdi (35.8%). Ushbu natijalar zamonaviy ilmiy tadqiqotlar bilan mos keladi, unda infeksiyon va allergik omillar yuqori nafas yo'llari torayishining asosiy sabablari sifatida qayd etilgan [5]. Ayniqsa, respirator infeksiyalar fonida rivojlanadigan shilliq qavat shishi obstruksiya rivojlanishida muhim patogenetik mexanizm sifatida e'tirof etiladi. O'sma jarayonlarining ulushi (28.3%) ham sezilarli darajada yuqori bo'lib, bu natija boshqa klinik kuzatuvlar bilan uyg'unlashadi [6]. Malign neoplaziyalar ko'pincha kech bosqichlarda aniqlanadi va bu holat obstruksiyaning og'ir darajada namoyon bo'lishiga olib keladi. Bizning tadqiqotimizda ham o'sma bilan bog'liq holatlarda  $\geq 70\%$  obstruksiya darajasi ustunlik qilgani kuzatildi, bu esa kasallikning klinik jihatdan og'ir kechishini tasdiqlaydi.

Anatomik anomaliyalar (20.8%) va begona jismlar (10.0%) nisbatan kamroq uchragan bo'lsa-da, ular diagnostik jihatdan muhim hisoblanadi. Ayniqsa, bolalarda begona jismlar bilan bog'liq obstruksiya tez rivojlanadi va shoshilinch tashxisni talab qiladi [7]. Radiologik diagnostika natijalari alohida e'tiborga loyiq. Kompyuter tomografiya (KT) 94.2% aniqlik ko'rsatib, yuqori nafas yo'llari obstruksiyasini aniqlashda eng ishonchli usul ekanligini tasdiqladi. Ushbu ko'rsatkich boshqa mualliflar tomonidan keltirilgan natijalar (90–95%) bilan deyarli mos keladi [8]. KTning yuqori fazoviy aniqligi nafas yo'llarining torayish darajasini aniq baholash imkonini beradi. Magnit-rezonans tomografiya (MRT) esa umumiy aniqlik bo'yicha biroz pastroq (89.3%) natija ko'rsatgan bo'lsa-da, yumshoq to'qimalarni baholashda yuqori sezgirlikka ega ekanligi aniqlangan. Bu ayniqsa o'sma jarayonlarini differensial diagnostika qilishda muhim ahamiyat kasb etadi [9]. Shunday qilib, KT va MRT bir-birini to'ldiruvchi usullar sifatida qaralishi lozim.

Endoskopik tekshiruvlar bilan radiologik natijalar o'rtasidagi yuqori moslik (91%) kompleks diagnostik yondashuvning samaradorligini tasdiqlaydi. Bu esa klinik amaliyotda multimodal diagnostika strategiyasini qo'llash zarurligini ko'rsatadi. Tadqiqot natijalari nafaqat nazariy, balki amaliy ahamiyatga ham ega. Erta diagnostika orqali obstruksiya asoratlarini kamaytirish, davolash taktikasini to'g'ri tanlash va bemorlarning hayot sifatini yaxshilash mumkin. Ayniqsa, radiologik tekshiruvlarning keng qo'llanilishi klinik qaror qabul qilish jarayonini optimallashtiradi. Shu bilan birga, tadqiqotning ayrim cheklavlari ham mavjud.

Namuna hajmining nisbatan cheklanganligi va tadqiqotning yagona markazda olib borilgani natijalarni umumlashtirish imkoniyatini biroz chegaralaydi. Kelgusida ko'p markazli va kengroq populyatsiyani qamrab olgan tadqiqotlar o'tkazish maqsadga muvofiq bo'ladi. Shuningdek, sun'iy intellekt asosidagi radiologik tahlil tizimlarini joriy etish yuqori nafas yo'llari obstruksiyasini aniqlash aniqligini yanada oshirishi mumkin. Bu yo'nalish kelajak tadqiqotlari uchun istiqbolli hisoblanadi.

#### **Xulosa**

Ushbu tadqiqot yuqori nafas yo'llari obstruksiyasining klinik va radiologik xususiyatlarini kompleks baholash orqali ushbu patologiyaning diagnostikasida zamonaviy yondashuvlarning muhimligini ko'rsatdi.

Olingan natijalar yuqori nafas yo'llari obstruksiyasining asosiy etiologik omillari sifatida yallig'lanish jarayonlari, o'sma shakllanishlari va anatomik anomalialar ustunlik qilishini tasdiqladi. Ayniqsa, yallig'lanish bilan bog'liq holatlarning yuqori ulushi ushbu patologiyaning ko'p hollarda infeksiyon va allergik omillar bilan bog'liqligini ko'rsatadi.

Radiologik diagnostika usullari orasida kompyuter tomografiya yuqori aniqlik va sezgirlik ko'rsatkichlari bilan ajralib turdi hamda nafas yo'llari obstruksiyasini aniqlashda asosiy instrumental usul sifatida e'tirof etildi. Magnit-rezonans tomografiya esa yumshoq to'qimalarni baholash va o'sma jarayonlarini aniqlashda muhim qo'shimcha diagnostik vosita sifatida o'z ahamiyatini ko'rsatdi. Ushbu ikki usulni kompleks qo'llash diagnostik aniqlikni sezilarli darajada oshiradi. Tadqiqot natijalari shuni ko'rsatdiki, yuqori nafas yo'llari obstruksiyasini erta bosqichda aniqlash uchun multimodal yondashuv zarur bo'lib, bunda radiologik, klinik va endoskopik tekshiruvlar bir-birini to'ldirishi lozim. Bu yondashuv nafaqat tashxis aniqligini oshiradi, balki davolash taktikasini to'g'ri tanlash va asoratlarni kamaytirishda ham muhim rol o'ynaydi. Shu bilan birga, tadqiqot ayrim cheklovlarga ega bo'lib, ular orasida namuna hajmining nisbatan kichikligi va tadqiqotning bir markazda o'tkazilgani qayd etiladi. Kelajakda kengroq populyatsiyani qamrab olgan, ko'p markazli tadqiqotlar o'tkazish maqsadga muvofiq hisoblanadi.

Shuningdek, sun'iy intellekt asosidagi radiologik tahlil tizimlarini joriy etish diagnostika samaradorligini yanada oshirish imkonini beradi. Umuman olganda, ushbu tadqiqot natijalari yuqori nafas yo'llari obstruksiyasini aniqlash va baholashda kompleks diagnostik yondashuvning ustunligini asoslab beradi hamda amaliy tibbiyot uchun muhim ilmiy asos yaratadi.

#### **Foydalanilgan adabiyotlar**

1. Пирназарова, Г. З. (2020). Частота встречаемости врожденных пороков сердца у детей по данным госпитализации. *European science*, (1 (50)), 63-65.
2. Тахирова, Р. Н., & Пирназарова, Г. З. (2019). Роль медикосоциальных и конституционно-фоновых факторов в формировании дыхательной недостаточности при осложненной пневмонии у детей раннего возраста. *Вопросы науки и образования*, (5 (50)), 200-205.
3. Тахирова, Р. Н., & Пирназарова, Г. З. (2018). Корректирующая терапия пневмонии у детей с сочетанным нефритом. *Academy*, (1 (28)), 82-84.
4. Пирназарова, Г. З., & Зокирова, А. М. (2024). Особенности клиники острой ревматической лихорадки у детей. *Eurasian Journal of Medical and Natural Sciences*, 4(5-2), 181-184.
5. Даукш, И. А., Муратходжаева, А. В., & Пирназарова, Г. З. КОМОРБИДНЫЕ СОСТОЯНИЯ У ДЕТЕЙ С ГАСТРОДУОДЕНАЛЬНОЙ ПАТОЛОГИЕЙ. *«Гомельский государственный медицинский университет, 2018, 132.*
6. Шодманкулова, Д. Р., Пирназарова, Г. З., & Даукш, И. А. (2021). ВЛИЯНИЕ ЛЯМБЛИОЗА НА КЛИНИЧЕСКИЕ ПРОЯВЛЕНИЯ ПРИ ЗАБОЛЕВАНИЯХ ГАСТРОДУОДЕНАЛЬНОЙ ЗОНЫ У ДЕТЕЙ. In *Молодежь и медицинская наука* (pp. 409-412).

7. Пирназарова, Г. З., & Даукш, И. А. (2018). ГАСТРОПАТИИ ПРИ ЮВЕНИЛЬНОМ РЕВМАТОИДНОМ АРТРИТЕ У ДЕТЕЙ. In *Молодёжь и медицинская наука* (pp. 338-339).
8. Тахирова, Р. Н., & Пирназарова, Г. З. (2017). МУКОВИСЦИДОЗ КАК ФАКТОР РАЗВИТИЯ БРОНХОЭКТАТИЧЕСКОЙ БОЛЕЗНИ У ДЕТЕЙ. *Альманах современной науки и образования*, (1).
9. Даукш, И. А., Муратходжаева, А. В., & Пирназарова, Г. З. (2015). Развитие неревматических миокардитов у детей дошкольного возраста на фоне респираторных заболеваний. *Educatio*, (3 (10)-5).
10. 15.Тахирова Р. Н., Пирназарова Г. З. Роль медикосоциальных и конституционно-фоновых факторов в формировании дыхательной недостаточности при осложненной пневмонии у детей раннего возраста //Вопросы науки и образования. – 2019. – №. 5 (50). – С. 200-205.
11. 16.Тахирова Р. Н., Икрамова Д. Т. Состояние функциональной активности фагоцитов при пневмонии на неблагоприятном фоне у детей //Academy. – 2018. – №. 3 (30). – С. 44-45.
12. 17.Тахирова Р. Н., Пирназарова Г. З. Корректирующая терапия пневмонии у детей с сочетанным нефритом //Academy. – 2018. – №. 1 (28). – С. 82-84.